

# Uw diagnose?

In dit nummer wordt de nieuwe rubriek Neuro-imaging geïntroduceerd. In deze rubriek worden afbeeldingen van bijzondere neurologische aandoeningen gepresenteerd met een korte omschrijving van de ziektegeschiedenis. Aan u de uitdaging om aan de hand van de gepresenteerde gegevens de diagnose te stellen! Onderaan de pagina treft u de diagnosestelling aan van de inzendende specialist.

**Ingezonden door prof. dr. Ph. Scheltens, neuroloog, VU medisch centrum, Amsterdam.**

## Ziektegeschiedenis

Twee MRI-plaatjes van een 62-jarige man met langzaam progressieve subcorticale functiestoornissen, 'alien hand' en milde extrapiramidale stoornissen (verwezen door collega Rutgers te Groningen).

A. Op de sagittale opname valt al direct de zeer forse pariëtale atrofie op met een vrij scherpe scheiding

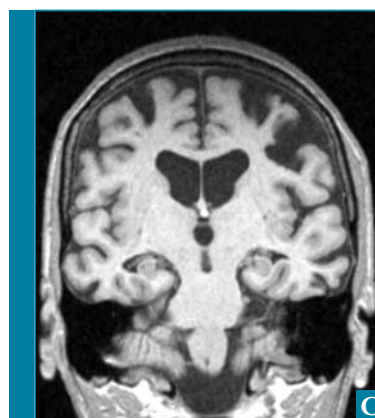
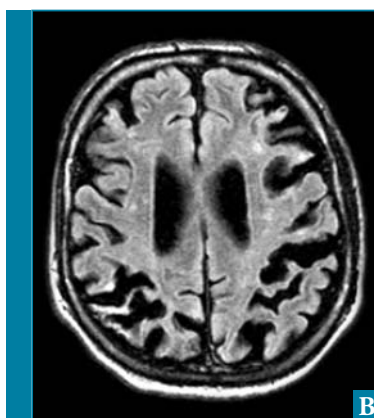
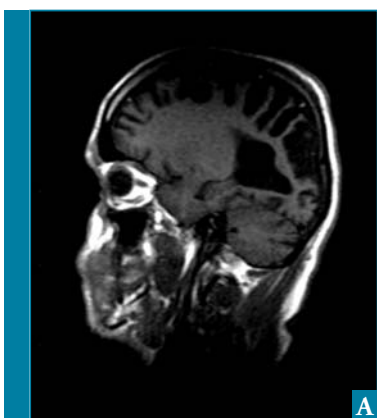
ten opzichte van de frontale regio.

B. Op de axiale Flair-opname blijkt de pariëtale atrofie asymmetrisch te zijn, links meer uitgesproken dan rechts (links = rechts op het plaatje).

C. De coronale opname laat een gespaarde hippocampale formatie zien.

**Kunt u met deze gegevens een diagnose stellen?**

*De juiste diagnose vindt u onderaan de pagina.*



## O P R O E P

Heeft u ook een interessante illustratie voor de rubriek Neuro-imaging? De Hoofdredactieraad is zeer geïnteresseerd uw illustratie tezamen met een korte ziektegeschiedenis te plaatsen. U kunt uw kopij, maximaal 100-200 woorden, én een digitaal bestand van een MRI/CT-scan sturen naar:

### Redactiesecretariaat TNN

Mw. L. Smit, bladmanager

Ariez Pharma Consultancy B.V.

Kruislaan 419, 1098 VA Amsterdam

e-mail: [tnn@ariezpc.com](mailto:tnn@ariezpc.com)

*Diagnose: Corticobasale degeneratie (CBD).*