

Het caudasyndroom

T R E F W O O R D E N

HERNIA NUCLEI PULPUSI; CAUDA EQUINA-SYNDROOM; MICTIESTOORNIS.

door M.P. Arts en A. Kloet

Samenvatting

Het caudasyndroom is een zeldzame complicatie van de lumbale hernia nucleï pulposi. De klinische verschijnselen zijn vaak variabel en kunnen bestaan uit bilaterale lumbosacrale radiculaire pijn, parese en sensible stoornissen aan de benen, rijbroekanesthesie, afwezige anusreflex, onmogelijkheid van normale mictie alsmede defecatie, en seksuele functiestoornissen. Mictiestoornissen zijn niet specifiek voor het caudasyndroom, maar komen ook vaak voor bij de ongecompliceerde lumbale hernia nucleï pulposi en de lumbale wervelkanaalstenose. Om de diagnose en de ernst van een caudasyndroom vast te stellen is nadere specificatie van de mictiestoornis en een grondig neurologisch onderzoek, inclusief het vaststellen van de anussfinctertonus en de anusreflex, van belang. Het tijdstip van neurochirurgische interventie is controversieel. Bij minder ernstige mictiestoornissen, zoals een verminderd passagegevoel, verminderde aandrang, zwakke straal en de noodzaak tot persen bij de mictie, is spoedige operatieve decompressie aangewezen om progressie te voorkomen en is de prognose gunstig. Bij het ernstige caudasyndroom met urineretentie en overloopincontinentie, kan operatieve behandeling op een gunstiger tijdstip plaatsvinden, aangezien de kritische periode van irreversibele ischemie is gepasseerd. In dit geval is de prognose minder goed.

(*Tijdschr Neurol Neurochir* 2003;104(5):297-303)

Inleiding

Een lumbale hernia nucleï pulposi (HNP) is een veel voorkomende aandoening. Geschat wordt dat 25 tot 30% van de Nederlanders en Belgen als

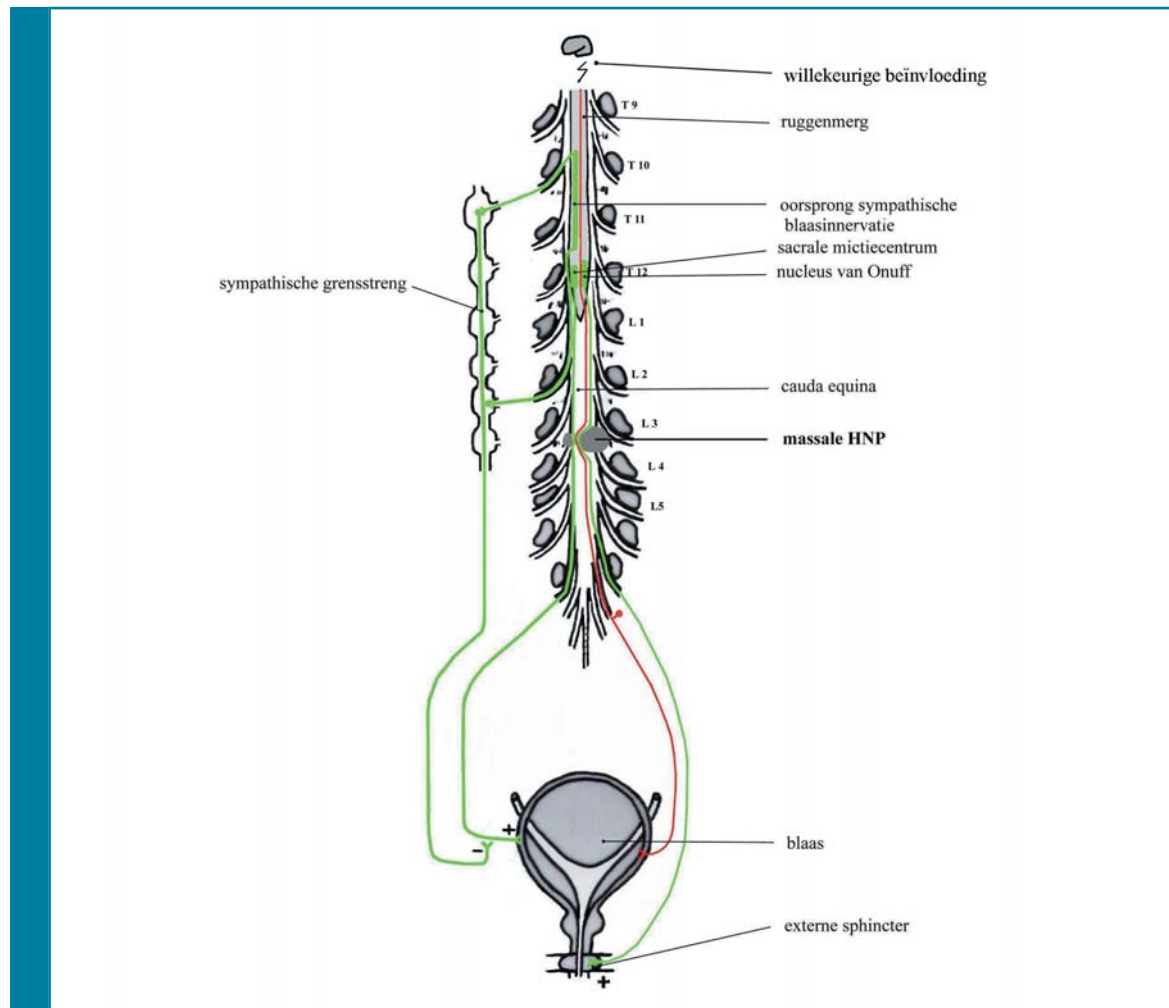
gevolg hiervan een periode van radiculaire pijn doormaakt. Deze pijn geneest doorgaans spontaan, echter ongeveer 16% heeft een operatie wegens de ernst of het voortbestaan van de pijn.¹

De enige onomstreden geachte operatie-indicatie van de lumbale HNP is het caudasyndroom (ook wel cauda equinasyndroom genoemd). Het betreft een ernstige complicatie van de lumbale HNP, waarbij massale compressie van de cauda equinazenuwvezels optreedt. In het Medisch Centrum Haaglanden te Den Haag was in de periode 1998-2001 bij 1,3% van de voor de eerste maal geoperende lumbale HNP-patiënten een caudasyndroom de reden tot interventie. Dit komt overeen met de in de literatuur gemelde 1-3%.²⁻⁵

Afhankelijk van het niveau van compressie ontstaan sensibiliteits- en motorische stoornissen van de benen. Kenmerkend zijn evenwel de gevoelsstoornissen in de sacrale dermatomen (het rijbroekgebied) en stoornissen in de blaas-, rectum- en seksuele functie, waarvan in de acute fase de mictiestoornissen het meest in het oog springen. Vooral de mictie- en seksuele stoornissen kunnen blijvend zijn. Een spoedige chirurgische decompressie wordt doorgaans geadviseerd.^{3,6-8} Mictiestoornissen komen echter ook voor bij een ongecompliceerd radiculair syndroom, en late operatie van een caudasyndroom kan toch leiden tot een restloos herstel.^{2,5,9-11} Nadere analyse van het nut en tijdstip van operatie in relatie met de klinische verschijnselen is daarom wenselijk.

Klinische verschijnselen en pathofysiologie

Een caudasyndroom ontstaat door massale compressie van de cauda equinazenuwvezels door een lumbale HNP, fracturen of tumoren. De term partieel caudasyndroom kan beter achterwege worden gelaten, omdat het onduidelijk is of dit de symptomen of de hoeveelheid vezels betreft en de klinische symptomatologie op zich al variabel is. Voorafgegaan door een lumbosacraal radiculair syndroom omvatten de symptomen van het caudasyndroom dubbelzijdige radiculaire pijn, gevoelsstoornissen en motorische stoornissen van de dermatomen en myotomen distaal van het niveau van compressie. Conform het voorkomen van de lumbale HNP betreft dit meestal de laagste twee spinale segmenten en zullen derhalve de motorische stoornissen van de benen beperkt zijn. Kenmerkend zijn de gevoels-



Figuur 1. Overzicht van de innervatie van de blaas. Compressie van de met de spinale wortels verlopende parasympathische en motorische vezels naar de blaas door een massale hernia nuclei pulposi (HNP) geeft een onderbreking van de normale mictiereflex. De inhiberende sympathische innervatie blijft bestaan wat leidt tot hypotonie van de blaas en overloopincontinentie (motorische vezels zijn in groen en sensibele vezels zijn in rood aangegeven).

stoornissen in het rijbroekgebied, waarbij de anusfincarteronus verminderd en de anusreflex afwezig kan zijn.

De clinicus zal echter het meest worden geconfronteerd met de mictiestoornissen die een breed scala van klachten omvat. Dit scala loopt uiteen van een verminderd passagegevoel, het onvermogen de mictie te kunnen initiëren, een zwakke straal en de noodzaak te persen bij de mictie, tot de meer ernstige stoornissen als pijnloze urineretentie en overloopincontinentie (ischuria paradoxa). Door sommige auteurs worden de minder ernstige symptomen aangeduid als horende bij een incompleet caudasyndroom en wordt gesproken over een compleet caudasyndroom bij urineretentie en

ischuria paradoxa. Urineretentie als afzonderlijk symptoom is echter niet voldoende voor de diagnose caudasyndroom.¹²

Evenals de sensibele en motorische uitval kunnen de mictiestoornissen verklaard worden door het niveau van caudacompressie (zie *Figuur 1*). De innervatie van de blaas verloopt via de plexus lumbosacralis en is zowel motorisch als sensibel. De parasympathische motorische innervatie van de musculus detrusor en de onwillekeurige musculus sphincter internus vindt zijn oorsprong in het sacrale mictiecentrum in het ruggenmerg (S2-S4) en verloopt via de plexus lumbosacralis. Deze innervatie is vereist voor normale blaaslediging. De motorische innervatie van de willekeurige

musculus sphincter externus heeft zijn oorsprong in het myelum ter hoogte van S1-S4 (de nucleus van Onuff) en verloopt via de nervus pudendus. De sympathische innervatie van de blaas heeft zijn oorsprong in de conus medullaris ter hoogte van Th10-L2 en projecteert naar de sympathische grensstreng. Vanuit hier lopen de post-ganglionaire vezels naar de blaas, waar ze de parasympathische vezels kunnen inhiberen. De sensibele vezels detecteren de mate van rek bij een gevulde blaas en zijn verantwoordelijk voor het initiëren van de mictiereflex die leidt tot blaaslediging. Het initiëren en uitstellen van de mictiereflex staat in hoge mate onder willekeurige beïnvloeding.

Compressie van de met de sacrale wortels verlopende parasympathische en motorische vezels naar de blaas geeft een onderbreking van de normale mictiereflex. Zodoende treedt een areflexie van de musculus detrusor op met disfunctie van de musculus sphincter externus, waarbij de blaas niet meer reflexmatig kan contracteren. De inhiberende invloed van de sympathische innervatie op de musculus detrusor blijft bestaan (die verloopt immers via de grensstreng). Het innervatiemechanisme van het rectum en de musculus sphincter internus en externus van de anus is vergelijkbaar. Compressie van de met de sacrale wortels lopende parasympathische vezels naar rectum en musculus sphincter internus, motorische vezels naar de willekeurige musculus sphincter externus en sensibele vezels naar het perineum kan derhalve leiden tot incontinentie van ontlasting, verminderde anusfincarteronus en afwezigheid van de anusreflex. In tegenstelling tot de blaas zal bij blijvende denervatie het rectum autonoom gaan functioneren.

Mictiestoornissen zijn niet specifiek voor het caudasyndroom. Zij komen ook vaak voor bij het ongecompliceerde lumbosacrale radiculair syndroom en de lumbale wervelkanaalstenose.⁹⁻¹¹ Perner *et al.* onderzochten een groep van 108 mannen met een lumbale HNP of stenose, waarbij in geen geval sprake was van een caudasyndroom.⁹ De mictiestoornissen werden onderverdeeld in retentieklasten (incomplete blaaslediging, persen), irritatieklachten (frequente mictie, nocturie, urge en urge-incontinentie) en obstructieklachten (zwakke straal, nadruppelen). Van de patiënten had 55% mictiestoornissen, vooral irriterend en obstructief van aard, maar ook retentieklasten kwamen vaak voor. Bartolin *et al.* verrichtten een urodynamisch onderzoek bij 114 patiënten met een lumbale HNP,

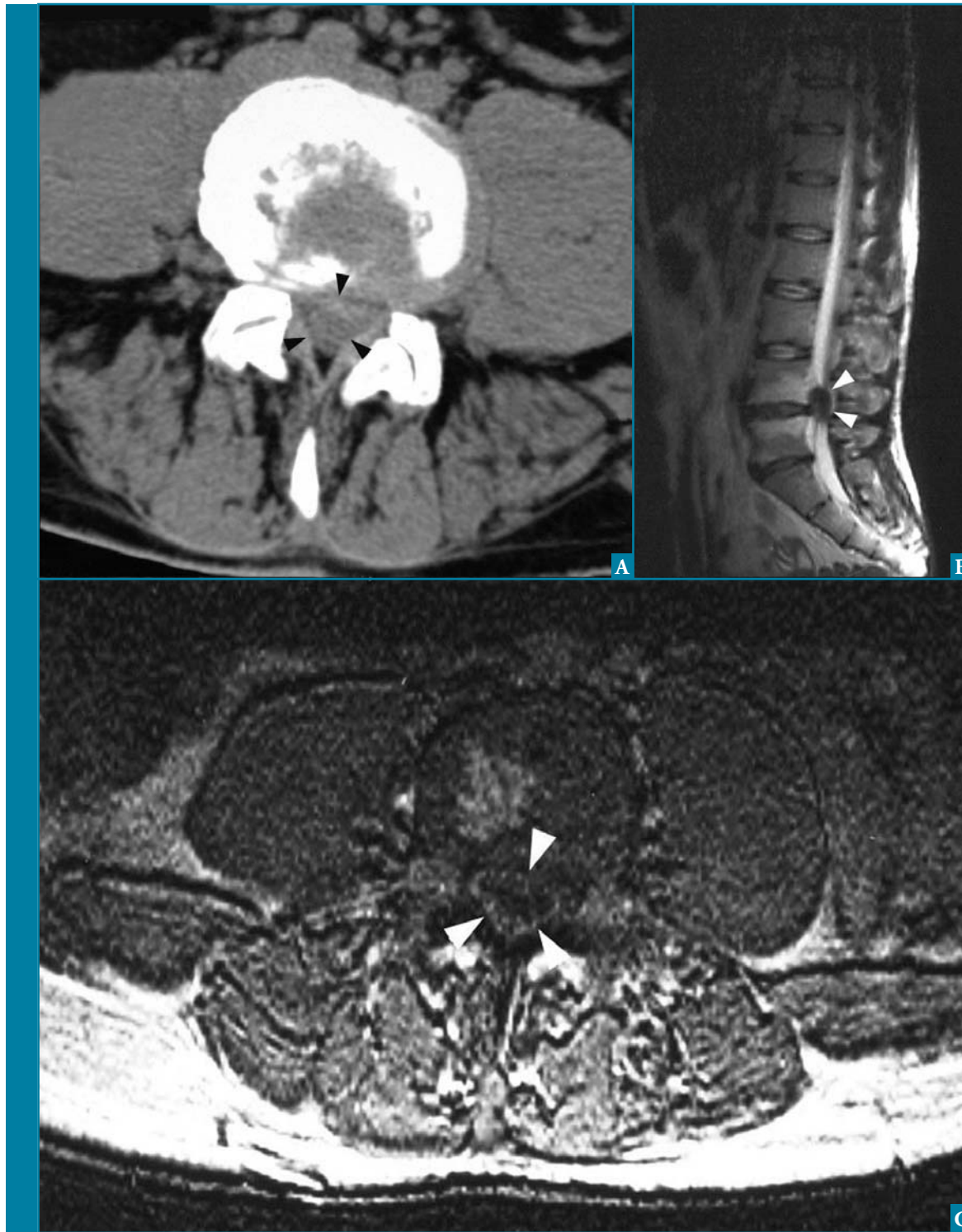
ook hier werd het caudasyndroom uitgesloten.¹³ Zij vonden bij 31 patiënten (27,2%) een areflexie van de musculus detrusor. Hiervoor werd compressie van de sacrale wortels met de sensibele viscerale vezels naar de blaas verantwoordelijk geacht. Deze compressie van de sacrale wortels leidt tot een gestoorde proprioceptie van de blaasvulling, waardoor de spier niet reflexmatig contracteert, de blaas overvol raakt en overloopincontinentie optreedt. Het is bekend dat veel patiënten met een lumbosacraal radiculair syndroom moeite hebben met uitplassen vanwege de hevige pijn. Pijn stimuleert het sympathisch zenuwstelsel waardoor de parasympathische blaasactiviteit wordt geremd, resulterend in musculus detrusorareflexie en overloopincontinentie. Tevens kan de blaasfunctie gestoord zijn door opiaten die zijn gebruikt vanwege pijn, en kan de mictie worden bemoeilijkt door bedlegerigheid van de patiënt. Sommige auteurs kunnen deze verklaring echter niet onderbouwen en vonden geen relatie tussen subjectieve pijnbeleving, opioïdgebruik en het voorkomen van mictiestoornissen.⁹

Diagnostiek en beleid

Bij alle patiënten met een lumbosacraal radiculair syndroom met mictiestoornissen kan en moet een caudasyndroom uitgesloten worden door middel van een gericht neurologisch onderzoek van onderste extremiteiten en rijbroekgebied. Het onderzoek van de anusfincarteronus en anusreflex is daarbij van belang. De mictiestoornissen vereisen nadere specificatie. De mate van urineretentie wordt bepaald door éénmalige katheterisatie. Indien deze meer dan 500 ml bedraagt, wordt geadviseerd een verblijfskatheter in te brengen om (verdere) blaasoverrekking te voorkomen. Urodynamisch onderzoek kan overwogen worden als diagnosticum en vervolgonderzoek, maar zal gezien de vaak afwijkende bevindingen bij caudacompressie en de geringe specificiteit geen rol spelen in het verder te voeren beleid.^{4,13}

Bij het caudasyndroom geniet een MRI van de lumbosacrale wervelkolom de voorkeur boven een CT-scan of een radiculosaccografie, wegens de hoge sensitiviteit en specificiteit voor het aantonen van een herniasequestraat.¹⁴ *Figuur 2*, op pagina 300 laat een CT-scan en MRI zien van een groot discussequestraat met compressie van cauda equinazenuwvezels.

Bij een lumbosacraal radiculair syndroom met mictiestoornissen, zonder aanwijzingen voor een



Figuur 2. CT-scan (A) en MRI (B en C) van een groot paramediaan discusequestraat L4-L5. Het gehele wervelkanaal is opgevuld met sequester; de pijlen geven de omvang van het sequester aan.

caudasyndroom en zonder caudacompressie op de MRI, zal het beleid niet anders moeten zijn dan bij de ongecompliceerde HNP. Bij een klinisch evident caudasyndroom met een kleine hernia zichtbaar

op de MRI, zal onderzoek naar andere oorzaken aangewezen zijn, zoals een lumbaalpunctie om een radiculitis uit te sluiten, of beeldvormend onderzoek naar afwijkingen in het kleine bekken.

Prognose van klinische verschijnselen in relatie tot tijdstip van operatie

Binnen welk tijdsbestek de patiënt met een caudasyndroom door aangetoonde compressie geopereerd dient te worden, is al lange tijd een punt van discussie. Het vaak gehoorde advies is om binnen 6 uur na presentatie van een caudasyndroom te opereren of zoals het klassieke adagium luidt: 'vóór zonsop of -ondergang'. De kritische tijdsduur voor het ontstaan van ischemische schade van perifere zenuwen is rond de 6 uur.¹⁵ In de praktijk blijken maar weinig patiënten binnen dit tijdsbestek geopereerd te (kunnen) worden. Snel opereren lijkt verstandig, maar in de literatuur bestaat geen consensus over de vraag of vroege interventie daadwerkelijk tot betere resultaten leidt. De literatuur beroept zich op retrospectieve studies met kleine patiëntenaantallen. Bovendien ontbreekt een consequente definitie van het caudasyndroom en worden de mictiestoornissen vaak niet nader gespecificeerd. In de jaren zestig van de vorige eeuw concludeerde Shephard dat vroege interventie noodzakelijk was om neurologische schade te beperken, daarentegen vond Jennett geen relatie tussen vroeg opereren en een beter herstel.^{8,16} In de recentere literatuur wordt ook in verschillende publicaties het belang van vroeg opereren benadrukt.^{3,17,18} Bij urodynamisch onderzoek wordt aangetoond dat vroege interventie correleert met een vaker en sneller terugkeren van de normale mictie.⁴ Er waren echter auteurs die geen relatie vonden tussen vroege interventie en de mate van herstel; een operatie na een aantal dagen kan nog tot neurologisch herstel leiden. Er werd zelfs 1 patiënt met een caudasyndroom beschreven die pas na 2 weken werd geopereerd en op lange termijn een goede blaasfunctie had.²⁵

Experimenteel onderzoek geeft geen steun aan de noodzaak tot vroege operatie, alleen zeer vroege interventie zou nut hebben. Bij de beermakaka lijdt operatie binnen 1 uur na het aanbrengen van caudacompressie tot goed herstel, terwijl operatie na 4 uur geen effect meer heeft op de prognose.¹⁹ Bij honden werd gevonden dat operatie na 1 week niet tot een slechter neurologisch herstel leidde dan operatie binnen 1 uur.²⁰ Er is bij de mens nooit in een prospectief onderzoek aangetoond dat vroege interventie tot een beter herstel leidt en het is ook niet te verwachten dat dit in de toekomst gevonden zal worden.

Recent werd door Ahn *et al.* een meta-analyse gepubliceerd betreffende 322 patiënten uit 42 verschillende studies waarbij het tijdsinterval tot ope-

ratie werd ingedeeld in 3 groepen: opereren binnen 24 uur, tussen 24-48 uur en later dan 48 uur.²¹ Zij vonden geen verschil in functioneel herstel tussen patiënten die binnen 24 uur werden geopereerd en patiënten die tussen 24-48 uur werden geopereerd. Pas bij patiënten die na 48 uur werden geopereerd vonden zij een significant slechter herstel van sensibiliteit, motoriek en mictie. Vroege decompressie wordt door een aantal auteurs gezien als de enige gunstige factor voor neurologisch herstel.^{2,18} Indien dit waar zou zijn, blijft de vraag bestaan waarom in de studie van Ahn *et al.* een decompressie binnen 24 uur dan niet tot een beter resultaat zou leiden dan tussen 24-48 uur.

In een recent artikel wierpen Gleave en MacFarlane meer licht op de verwarrende gegevens uit de literatuur.²² In veel overzichten wordt de ernst van de mictiestoornissen niet meegewogen, terwijl juist de minder ernstige mictiestoornissen een uitstekende prognose hebben bij tijdige operatie en een nuttig effect van operatie bij urineretentie met overloopincontinentie niet is aangetoond. Het gunstige effect van vroege interventie zou dan grotendeels op conto komen van het incomplete caudasyndroom. Gleave en MacFarlane adviseren dan ook om bij een caudasyndroom met (nog) incomplete mictiestoornissen snel te opereren om verdere verslechtering te voorkomen. Indien er reeds urineretentie met overloopincontinentie is opgetreden, is het tijdstip van operatie veel minder kritisch aangezien de vroege periode van reversibele ischemische schade is gepasseerd. De prognose van verbetering na operatie binnen 48 uur is vergelijkbaar met de percentages van herstel bij een andere studie, waarbij tussen 8 uur en 14 dagen werd geopereerd (gemiddeld 3,7 dagen).^{3,23} Omdat toch nog 70% van de patiënten goed verbetert na operatie en verbetering van de mictiestoornissen zelfs nog tot 5 jaar kan optreden, waarschijnlijk doordat de patiënt compensatiestrategieën ontwikkelt, lijkt operatieve decompressie echter wel aangewezen.^{3,5,16}

Gleave en MacFarlane beschreven in een andere studie 2 typen presentatie van een caudasyndroom; 1 type waarbij de symptomen zich manifesteerden binnen 48 uur en 1 type waarbij de klachten langzaam progressief waren.²³ Zij vonden geen relatie tussen vroege interventie en de mate van functioneel herstel, maar waren van mening dat de caudacompressie welke snel was ontstaan, een belangrijke ongunstige prognostische factor was. Ook andere auteurs concludeerden dat patiënten met een meer acute presentatie van een caudasyndroom

- 1 Het caudasyndroom is een zeldzame complicatie van de lumbale hernia nuclei pulposi en het klinisch beeld kan variabel zijn.
- 2 Mictiestoornissen zijn niet specifiek voor het caudasyndroom; zij komen ook veel voor bij de ongecompliceerde lumbale hernia nuclei pulposi en lumbalewervelkanaalstenose.
- 3 Om de ernst en het bestaan van een caudasyndroom vast te stellen, is nadere specificatie van de mictiestoornis en een grondig neurologisch onderzoek, inclusief het vaststellen van de anussfinctertonus en de anusreflex, aangewezen.
- 4 Het tijdstip van neurochirurgische interventie is controversieel. Bij het (incomplete) caudasyndroom met minder ernstige mictiestoornissen, zoals een verminderd passagegevoel, verminderde aandrang, zwakke straal en de noodzaak tot persen bij de mictie, is spoedige caudadecompressie aangewezen om progressie te voorkomen en is de prognose gunstig. Op theoretische gronden bedraagt de tijdslijm zes uur maar in de praktijk is dit zelden haalbaar. Bij het ernstige (complete) caudasyndroom met urineretentie en overloopincontinentie kan operatieve behandeling op een gunstiger tijdstip plaatsvinden, aangezien de vroege periode van reversibele ischemische schade is gepasseerd. In dit geval is de prognose minder goed.

de neiging hadden tot een slechtere functionele uitkomst.²

Gezien het feit dat zowel het rijbroekgebied als de blaas worden geïnnerveerd door de spinale sacrale wortels, wordt verondersteld dat de pre-operatieve sensibele status van het rijbroekgebied en het post-operatieve blaasfunctieherstel met elkaar gerelateerd zijn en als prognosticum zou kunnen gelden. In verschillende studies werd inderdaad deze relatie gevonden. Pre-operatieve rijbroekanesthesie is daarbij een ongunstige factor voor herstel van de normale mictie.^{2,7,18,24-26}

Conclusie

Het caudasyndroom veroorzaakt door een lumbosacrale HNP is een relatief zeldzame aandoening. Mede omdat de symptomatologie vaak variabel is, kan het stellen van de juiste diagnose moeilijk zijn waardoor de behandeling wordt vertraagd. Mictiestoornissen doen het caudasyndroom vermoeden, maar zijn hiervoor niet specifiek. Zij komen ook vaak voor bij de ongecompliceerde lumbale HNP en lumbalewervelkanaalstenose. Om de diagnose en de ernst van een caudasyndroom vast te stellen, is nadere specificatie van de mictiestoornis en een grondig neurologisch onderzoek, inclusief het vaststellen van de anussfinctertonus en de anusreflex,

van belang. Het tijdstip van neurochirurgische interventie is controversieel. Indien de mictiestoornissen (nog) niet compleet zijn, moet spoedige caudadecompressie volgen. Bij reeds ontwikkelde ernstige mictiestoornissen kan de ingreep op een gunstiger tijdstip plaatsvinden, aangezien vroege interventie daarbij niet aantoonbaar tot een betere prognose leidt.

Referenties

1. Hofstee DJ, Gijtenbeek JM, Hoogland PH, van Houwelingen HC, Kloet A, Lotters F, et al. Westeinde sciatica trial: randomized controlled study of bed rest and physiotherapy for acute sciatica. *J Neurosurg* 2002;96:45-9.
2. Kostuik JP, Harrington I, Alexander D, Rand W, Evans D. Cauda equina syndrome and lumbar disc herniation. *J Bone Joint Surg* 1986;68:386-91.
3. Shapiro S. Cauda equina syndrome secondary to lumbar disc herniation. *Neurosurgery* 1993;32:743-6.
4. Nielsen B, de Nully M, Schmidt K, Hansen RI. A urodynamic study of cauda equina syndrome due to lumbar disc herniation. *Urol Int* 1980;35:167-70.
5. Chang HS, Nakagawa H, Mizuno J. Lumbar herniated disc presenting with cauda equina syndrome. Long-term follow-up of four cases. *Surg Neurol* 2000;53:100-4.
6. Gezondheidsraad. Diagnostiek en behandeling van het lumbosacraal radiculair syndroom. Den Haag: Gezondheidsraad;

1999 nr. 18.

7. Aho AJ, Auranen A, Pesonen K. Analysis of cauda equina symptoms in patients with lumbar disc prolapse. Preoperative and follow-up clinical and cystometric studies. *Acta Chir Scand* 1969;135:413-20.
8. Shephard RH. Diagnosis and prognosis of cauda equina syndrome produced by protrusion of lumbar disc. *BMJ* 1959;1:1434-9.
9. Perner A, Andersen JT, Jubler M. Lower urinary tract symptoms in lumbar root compression syndromes: a prospective survey. *Spine* 1997;22:2693-7.
10. Mosdal C, Iversen P, Iversen-Hansen R. Bladder neuropathy in lumbar disc disease. *Acta Neurochir* 1979;46:281-6.
11. Hellstrom P, Kortelainen P, Kontturi M. Late urodynamic findings after surgery for cauda equina syndrome caused by a prolapsed lumbar intervertebral disk. *J Urol* 1986;135:308-12.
12. Stam J. Consensus over diagnostiek en behandeling van het lumbosacrale radiculair syndroom. *Nederlandse Vereniging voor Neurologie. Ned Tijdschr Geneesk* 1996;140:2621-7.
13. Bartolin Z, Gilja I, Bedalov G, Savic I. Bladder function in patients with lumbar intervertebral disk protrusion. *J Urol* 1998;159:969-71.
14. Pevsner PH, Ondra S, Radcliff W, George E, McDonnell D, Furlow T, et al. Magnetic resonance imaging of the lumbar spine. A comparison with computed tomography and myelography. *Acta Radiol* 1986;369 (Suppl):706-7.
15. Dyck PO, Thomas PK, Lambert EH, Bunge R. *Peripheral neuropathy*. 2nd ed. Philadelphia: Saunders WB; 1984.
16. Jennett WB. A study of 25 cases of compression of the cauda equina by prolapsed intervertebral discs. *J Neurol Neurosurg Psychiatry* 1956;19:109-16.
17. Shapiro S. Medical realities of cauda equina syndrome secondary to lumbar disc herniation. *Spine* 2000;25:348-51.
18. Kennedy JG, Soffe KE, McGrath A, Stephens MM, Walsh MG, McManus F. Predictors of outcome in cauda equina syndrome. *Eur Spine J* 1999;8:317-22.
19. Stephenson G, Gibson R, Sonntag V. Who is to blame for the morbidity of acute cauda equina compression? *J Neurol Neurosurg Psychiatry* 1994;57:388.
20. Delamarter RB, Sherman JE, Carr JB. 1991 Volvo Award in experimental studies. Cauda equina syndrome: neurologic recovery following immediate, early, or late decompression. *Spine* 1991;16:1022-9.
21. Ahn UM, Ahn NU, Buchowski JM, Garrett ES, Sieber AN, Kostuik JP. Cauda equina syndrome secondary to lumbar disc herniation: a meta-analysis of surgical outcomes. *Spine* 2000;25:1515-22.

22. Gleave JR, Macfarlane R. Cauda equina syndrome: what is the relationship between timing of surgery and outcome? *Br J Neurosurg* 2002;16:325-8.
23. Gleave JR, MacFarlane R. Prognosis for recovery of bladder function following lumbar central disc prolapse. *Br J Neurosurg* 1990;4:205-9.
24. Scott FB, Cardus D, Quesada EM. A study of micturition in patients with cauda equina injury. *Proc Annu Clin Spinal Cord Inj Conf* 1967;16:141-5.
25. O'Laoire SA, Crookard HA, Thomas DG. Prognosis for sphincter recovery after operation for cauda equina compression owing to lumbar disc prolapse. *Br Med J* 1981;282:1852-4.
26. O'Connell JE. Protrusion of the lumbar intervertebral disc. A clinical review based on five hundred cases treated by excision of the protrusion. *J Bone Joint Surg* 1951;33:8-30.

Correspondentie-adres auteurs:

Drs. M.P. Arts, AGIO Neurochirurgie

Leids Universitair Medisch Centrum
Afdeling Neurochirurgie
Postbus 9600
2300 RC Leiden
Tel: 071-5263957
E-mail: m.p.arts@12move.nl

Drs. A. Kloet, neurochirurg

Medisch Centrum Haaglanden
lokatie Westeinde
Afdeling Neurochirurgie
Postbus 432
2501 CK Den Haag

Correspondentie gaarne richten aan de eerste auteur.

Belangenconflict: geen gemeld.
Financiële vergoeding: geen gemeld.