

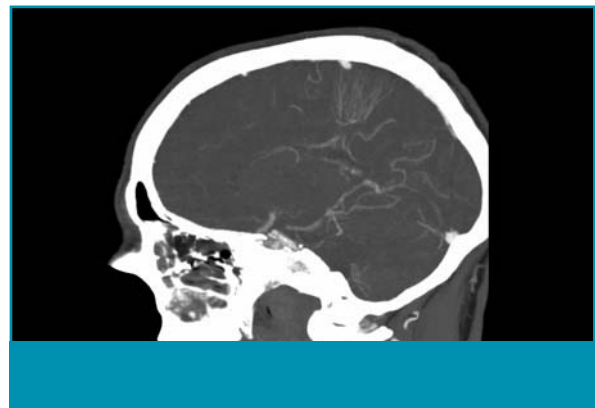Uw diagnose?

S.I. van Nes en F. van Kooten

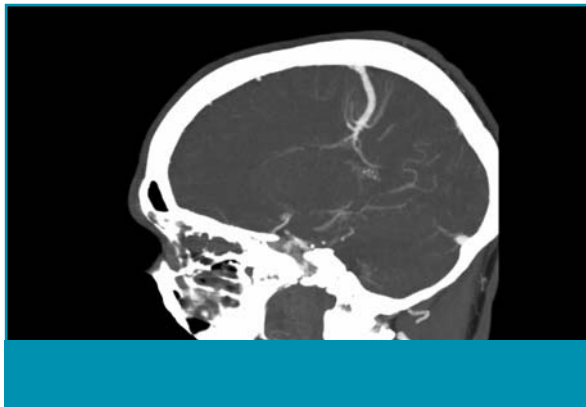
(*Tijdschr Neurol Neurochir 2006;107:208-9*)

Ziektegeschiedenis

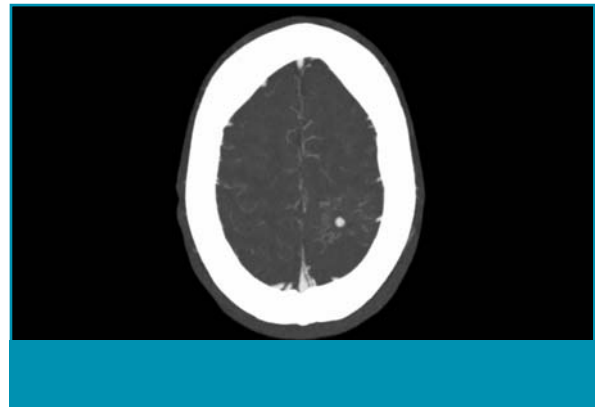
Een 41-jarige man, die bekend was met alcohol- en cocaïnegebruik in het verleden, meldde zich op de afdeling Spoedeisende Hulp in verband met plots ontstane duizeligheid, hoofdpijn, wankel lopen, en visus- en spraakproblemen. Bij neurologisch onderzoek werd een lichte dysartrie, een homonieme



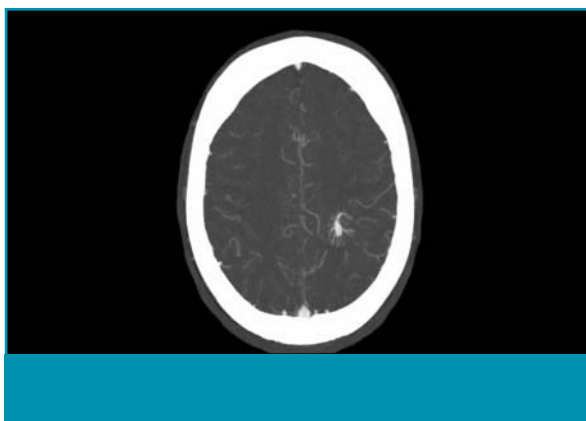
Figuur 1.



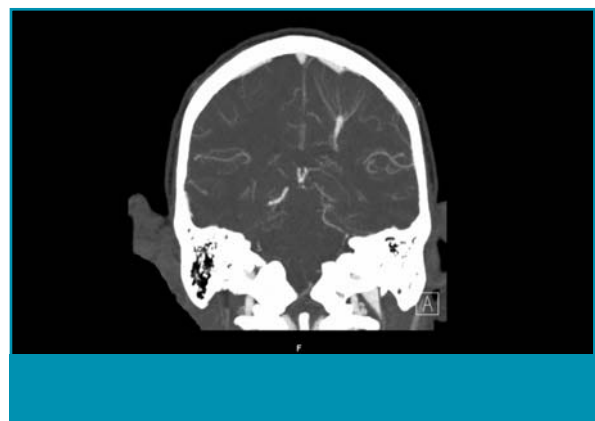Figuur 2.



Figuur 3.



Figuur 4.



Figuur 5.

Auteurs: mw. drs. S.I. van Nes en dr. F. van Kooten, afdeling Neurologie, Erasmus MC, Rotterdam.

Correspondentie graag richten aan mw. drs. S.I. van Nes, arts-assistent Neurologie, afdeling Neurologie, Erasmus MC, Postbus 2040, 3000 CA Rotterdam, tel: +31 (0)10 463 92 22, e-mailadres: s.vannes@erasmusmc.nl

Belangenconflict: geen gemeld. Financiële vergoeding: geen gemeld.

