

# Het klinische spectrum van anti-Ma2-geassocieerde paraneoplastische neurologische syndromen

S. Persoon, G.W. van Dijk, S. Zomer en C.J.M. Frijns

In dit artikel worden 2 patiënten beschreven met een anti-Ma2-geassocieerd paraneoplastisch neurologisch syndroom. Bij de eerste patiënt stonden cerebellaire stoornissen op de voorgrond, de tweede patiënt toonde gedragsveranderingen, ernstige slikstoornissen en oogbewegingsstoornissen op basis van een limbische en hersenstamencefalitis.

Anti-Ma2-antistoffen worden voornamelijk aangetroffen in het kader van een paraneoplastische limbische, diencefale of hersenstamencefalitis en zijn frequent geassocieerd met testis- en longcarcinoom. Indien er bij neurologisch onderzoek aanwijzingen zijn voor cerebellaire ataxie worden vaker zowel anti-Ma1- als anti-Ma2-antistoffen aangetroffen. De combinatie van anti-Ma1- en anti-Ma2-antistoffen is niet geassocieerd met testiscarcinoom.

(*Tijdschr Neurol Neurochir* 2008;109:171-6)

## Inleiding

Paraneoplastische neurologische syndromen (PNS) komen voor bij minder dan 1% van de kankerpatiënten. Klinisch zijn diverse paraneoplastische neurologische syndromen bekend, elk geassocieerd met bepaalde antistoffen en daarmee geassocieerde primaire tumoren (zie *Tabel 1*).<sup>1,2</sup> Bij 60 tot 70% van de patiënten gaan de neurologische symptomen van een PNS vooraf aan symptomen van een primaire tumor.<sup>3,4</sup>

De diagnose PNS kan gesteld worden na uitsluiting van andere mogelijke oorzaken, zoals metastasen of bijwerkingen van chemo- of radiotherapie.

In toenemende mate worden nieuwe paraneoplastische antistoffen geïdentificeerd. De waarde van antistofbepaling bij klinische verdenking op een PNS ligt in het feit dat een positieve bevinding de diagnose PNS ondersteunt en er gericht gezocht kan worden naar een onderliggende maligniteit.<sup>5</sup>

In dit artikel worden 2 ziektegeschiedenissen beschreven van patiënten met een ernstig PNS, bij wie

de relatief nieuwe en zeldzame paraneoplastische anti-Ma2-antistoffen aangetoond werden. Aan de hand van deze ziektegeschiedenissen wordt nader ingegaan op de theoretische achtergrond en klinische betekenis van anti-Ma2-antistoffen.

## Ziektegeschiedenissen

### Patiënt 1

Een 67-jarige vrouw bezocht de polikliniek Neurologie in mei 2001 in verband met gestoorde oogbewegingen en evenwichtsstoornissen. De klachten waren begonnen in oktober 2000 met ernstige vermoeidheid en een bewegend beeld bij kijken naar links. In 2 weken tijd waren de klachten toegenomen en zag de patiënte continu bewegend beeld bij kijken in alle richtingen. Vanaf november 2000 kon de patiënte ook moeilijk haar evenwicht houden.

De voorgeschiedenis van de patiënte vermeldde een poliomyelitis op 3-jarige leeftijd zonder restverschijnselen, een ureteronefrectomie links in 1995 in

Auteurs: mw. drs. S. Persoon en mw. dr. C.J.M. Frijns, afdeling Neurologie, Universitair Medisch Centrum Utrecht, Utrecht, dhr. dr. G.W. van Dijk, afdeling Neurologie, en mw. drs. S. Zomer, afdeling Pathologie, Canisius-Wilhelmina Ziekenhuis, Nijmegen.

Correspondentie graag richten aan mw. drs. S. Persoon, arts-assistent Neurologie, afdeling Neurologie, Universitair Medisch Centrum Utrecht, huispostnummer G03.228, Postbus 85500, 3508 GA Utrecht, tel: +31 (0)88 755 79 75, e-mailadres: s.persoon@umcutrecht.nl

Belangenconflict: geen gemeld. Financiële ondersteuning: geen gemeld.

Ontvangen 14 januari 2008, geaccepteerd 31 maart 2008.

**Tabel 1.** Overzicht van de frequentste gevonden paraneoplastische antistoffen met de geassocieerde neurologische syndromen en tumoren.<sup>1,2</sup>

Paraneoplastische antistof	Neurologisch syndroom	Tumor
anti-Hu	encefalomyelitis, limbische encefalitis, sensorische neuronopathie, cerebellaire degeneratie, autonome neuropathie	kleincellig longcarcinoom, neuroblastoom, prostaatcarcinoom
anti-Yo	cerebellaire degeneratie	ovariumcarcinoom, mammacarcinoom
anti-CV2 (CRMP)	encefalomyelitis, chorea, limbische encefalitis, sensorische neuronopathie, sensomotorische neuropathie, cerebellaire degeneratie, autonome neuropathie	kleincellig longcarcinoom, thymoom
anti-Ri	hersenstamencefalitis, opsoclonus-myoclonus	mammacarcinoom, kleincellig longcarcinoom
anti-Ma2	limbische, diencefale of hersenstamencefalitis, cerebellaire degeneratie	testiscarcinoom, longcarcinoom
anti-Ma1	cerebellaire degeneratie	verscheidene tumoren
anti-amfifysine	stiff-personsyndroom, encefalomyelitis, sensorische neuronopathie, sensomotorische neuropathie	mammacarcinoom, kleincellig longcarcinoom
anti-Tr	cerebellaire degeneratie	hodgkinlymfoom
anti-mGluR1	cerebellaire degeneratie	hodgkinlymfoom
anti-VGCC	myastheen syndroom van Lambert-Eaton	kleincellig longcarcinoom
anti-AChr	myasthenia gravis	thymoom

verband met een benigne calyxtumor en een uterus-extirpatie in verband met prolaps. De patiënte gebruikte geen medicatie, rookte niet en nuttigde 2 eenheden alcohol per dag. De familieanamnese was niet bijdragend.

Bij neurologisch onderzoek werd een derdegraads horizontale nystagmus met snelle component naar links gevonden met tevens een derdegraads upbeatnystagmus. Bij beoordeling van het looppatroon viel een valneiging naar rechts op. Binnen een jaar ontstonden tevens een ernstige cerebellaire dysartrie en ataxie.

Bloedonderzoek toonde behoudens een licht verhoogde bezinking van 35 mm/uur geen afwijkingen. Een bij herhaling verrichte MRI van de hersenen liet geen afwijkingen zien. Onderzoek van de liquor

cerebrospinalis toonde een normaal celaantal en een licht verhoogd totaal eiwit van 0,58 g/l; pathologisch onderzoek toonde geen maligne cellen. Screening op paraneoplastische antistoffen was negatief. Anti-gliadine- en anti-glutaminezuur-decarboxylase (GAD)-antistoffen werden niet gevonden. Een mammografie en een CT-scan van de thorax en abdomen toonden geen relevante afwijkingen. Met behulp van DNA-diagnostiek werden geen aanwijzingen gevonden voor een spinocerebellaire ataxie.

Het klinische beloop, relatief snel progressief in 6-12 maanden en vervolgens min of meer stabiel, paste na uitsluiting van andere mogelijke pathologie het meest bij een PNS, ondanks negatieve paraneoplastische antistofscreening. Om die reden werd in 2003

de bepaling van paraneoplastische antistoffen (anti-Hu, -Yo, -Ri, -Tr, en anti-amfifysine) herhaald, die negatief was. Een controle MRI van de hersenen toonde behoudens enige cerebellaire atrofie geen afwijkingen. Screening naar een mogelijke onderliggende maligniteit, onder andere met een FDG-PET-scan, liet geen aanwijzingen zien voor een primaire tumor.

Eind 2004 werd bij herhaald bloedonderzoek in een ander academisch centrum een nieuwe paraneoplastische antistof aangetoond, namelijk anti-Ma2 met een titer van 1:51.200 in het serum. Hiermee werd de diagnose PNS met cerebellaire ataxie bevestigd. In 2006 heeft onderzoek naar anti-Ma1-antistoffen plaatsgevonden, dat negatief was (J. Dalmau, Philadelphia, Verenigde Staten). Uitgebreide oncologische screening toonde opnieuw geen aanwijzingen voor een maligniteit. Vanwege het reeds langdurig bestaan van de klinische verschijnselen bood de diagnose PNS geen therapeutische opties.

In 2006 werd de patiënte opgenomen met een respiratoire insufficiëntie bij een pneumonie op de afdeling Intensive Care. Een chronische respiratoire insufficiëntie persisteerde met voornamelijk nachtelijke hypoventilatie, meest waarschijnlijk op basis van hersenstamdisfunctie bij het PNS. De patiënte is gestart met nachtelijke niet-invasieve thuisbeademing. De recente oncologische screening in 2007 met FDG-PET-scan, CT-scan van de thorax en mammografie was opnieuw negatief.

### *Patiënt 2*

Een 23-jarige man met een blanco voorgeschiedenis werd in 2006 verwezen door de internist naar de polikliniek Neurologie in verband met vermoeidheidsklachten nadat interne analyse geen afwijkingen toonde. De vermoeidheidsklachten waren ongeveer 3 maanden eerder ontstaan en waren invaliderend van aard, zodanig dat de patiënt zijn werk als heftruckchauffeur niet meer kon verrichten en het sporten moest staken. Een maand later ging de patiënt onscherp zien met af en toe dubbelbeelden en kon hij zijn ogen moeilijk openhouden. Weer een maand later bemerkte hij ook geleidelijk toenemende problemen met slikken.

Bij neurologisch onderzoek werd een ptosis beiderzijds gevonden; bij het omhoog kijken zakten de oogleden na 20 seconden naar beneden. De oogvolgbewegingen toonden op dat moment geen afwijkingen. De patiënt was verder afwerend, angstig en erg emotioneel. Dit gedrag was volgens zijn ouders en vriendin ongewoon. Screening van de

cognitieve functies liet geen afwijkingen zien. Differentiaaldiagnostisch werd in eerste plaats gedacht aan (oculaire) myasthenia gravis, waarmee het veranderde gedrag echter onverklaard bleef. Een andere overweging was een aandoening in de hersenstam gezien de dubbelbeelden en slikstoornissen.

Antilichamen tegen acetylcholinereceptoren en tegen 'muscle-specific kinase' (MuSK) werden niet aangetoond en daarnaast toonde het EMG-onderzoek geen aanwijzingen voor een neuromusculaire transmissiestoornis. Met een MRI van de hersenen werden structurele intracerebrale laesies uitgesloten. Een lumbale punctie werd verricht, waartegen de patiënt zich bij herhaling dermate verzette dat het niet lukte liquor te verkrijgen. Inmiddels was de patiënt vanwege de slikstoornissen sterk afgefallen en werd gedurende een opname op de afdeling Neurologie gestart met sondevoeding. Vervolgens werd hij wisselend delirant en erg somber vanwege de onzekerheid omtrent de diagnose en het ernstige progressieve ziektebeloop. Kort na opname werd de patiënt, juist nadat een verpleegkundige nog bij hem was geweest omdat hij niet goed kon slapen, in bed aangetroffen met een circulatie- en ademhalingsstilstand. Na reanimatie werd de patiënt overgeplaatst naar de afdeling Intensive Care. Vanwege ernstige postanoxische encefalopathie is uiteindelijk levensverlengende behandeling gestaakt en is de patiënt overleden.

Korte tijd voor het overlijden was serum afgenomen voor paraneoplastische antistofscreening. In het serum werd een sterk verhoogde antistoftiter tegen Ma2 aangetroffen van 1:25.600. Anti-Ma1-antistoffen werden niet routinematig bepaald. Toestemming was verleend voor obductie.

Neuropathologisch onderzoek van de hersenen toonde een forse perivasculaire lymfocyttaire ontsteking, voornamelijk in de hersenstam en verspreid ook in het cerebrum, wat past bij paraneoplastische encefalitis (zie *Figuur 1*). Daarnaast werd uitgebreide hypoxische schade gezien wat te duiden is als gevolg van de ademhalings- en circulatiestilstand. Overig pathologisch onderzoek toonde beiderzijds een pneumonie zonder aanwijzingen voor maligniteit. Een directe oorzaak van het cardiopulmonale arrest kon niet worden achterhaald. De testes werden volgens protocol macroscopisch uitwendig en op snede onderzocht, waarbij geen aanwijzingen voor een testistumor zijn gevonden. Microscopisch onderzoek werd niet verricht. Op het moment van obductie was de uitslag van de paraneoplastische antistofscreening nog niet bekend.

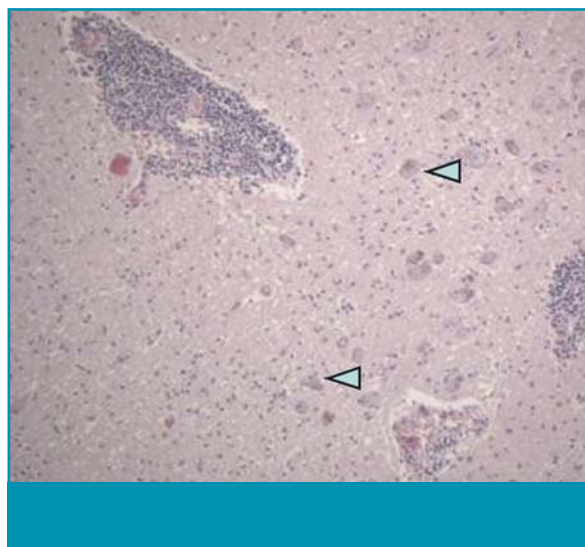
## Beschouwing

De afgelopen jaren zijn in toenemende mate verschillende antineuronale antistoffen geïdentificeerd in serum van patiënten met een PNS. Graus et al. hebben een overzicht gegeven van goed omschreven ziektebeelden met paraneoplastische antistoffen, namelijk anti-Hu, -Yo, -CV2, -Ri, -Ma2 en anti-amfifysine.<sup>1</sup> Elk van deze antilichamen is sterk geassocieerd met een aantal specifieke PNS en primaire maligniteiten (zie *Tabel 1*, pagina 172).

Over het algemeen wordt aangenomen dat een PNS veroorzaakt wordt door een auto-immunreactie. Tumorcellen kunnen antigenen tot expressie brengen die gelijkertijd vertonen met lichaamseigen neuronale eiwitten. Verondersteld wordt dat een auto-immunreactie kan ontstaan tegen deze oncoantigenen wanneer deze zich buiten de bloed-hersenbarrière bevinden. De immunreactie richt zich tegen de tumorcellen en kan daarnaast kruisreageren met de gelijksoortige antigenen in het zenuwstelsel, waardoor schade van een bepaald deel van het zenuwstelsel kan optreden. Als voorbeeld kan genoemd worden het paraneoplastische myasthen syndroom van Lambert-Eaton, waarbij de autoantistoffen gericht zijn tegen epitopen van 'voltage-gated' calciumkanalen in het presynaptische deel van de neuromusculaire overgang. Voor veel andere neurologische paraneoplastische syndromen lijken antineuronale antistoffen een indirecte rol te spelen in het ontstaan van schade aan neuronen. Er zijn geen aanwijzingen voor een T-celgemedeerde immunrespons, maar de exacte pathogenese is nog niet volledig opgehelderd.<sup>4,6</sup>

In de beschreven ziektegeschiedenissen werden bij paraneoplastische antistofscreening anti-Ma2-antistoffen aangetoond. In 1999 verscheen de eerste publicatie van Dalmau en collegae over de identificatie van antineuronale antistoffen tegen Ma-eiwitten.<sup>7</sup>

In een onderzoek bij 38 patiënten met een PNS en anti-Ma2-antistoffen hadden 34 patiënten een limbische, diencefale en/of hersenstamencefalitis, soms met ataxie als nevensymptoom.<sup>8</sup> Een limbische encefalitis is te herkennen aan symptomen als een gestoord kortetermijngeheugen, psychiatrische stoornissen of insulden.<sup>19</sup> Een diencefale encefalitis kan zich uiten met een gestoord slaappatroon, narcolepsie, hyperthermie, endocrinologische stoornissen, gewichtstoename of seksuele functiestoornissen. Indien symptomen aanwezig zijn als oogbewegingsstoornissen, dysfagie, dysartrie, sensibiliteitsstoornissen in het gelaat of gehoorverlies moet gedacht worden aan een hersenstamencefalitis.<sup>10</sup> Meestal



**Figuur 1.** Microscopisch beeld van de hersenstam van patiënt 2 (locus coeruleus in pons waarin neuronen met neuromelaninepigment, onder andere aangegeven met pijlpunten). Rond de verspreide bloedvatjes komen (soms uitgebreide) infiltraten voor van kleine lymfocyten, die goed passen bij paraneoplastische encefalitis (HE-kleuring; vergroting 100x).

treedt een combinatie van genoemde syndromen op.<sup>8</sup> Bij 15 van de 38 patiënten werden naast anti-Ma2-tevens anti-Ma1-antistoffen aangetoond. Deze groep had significant vaker cerebellaire symptomen. In totaal werd bij 18 patiënten een testiscarcinoom vastgesteld, waarvan 16 patiënten alleen anti-Ma2-antistoffen hadden. Zeven patiënten hadden een longcarcinoom, 2 patiënten een mammacarcinoom en 7 patiënten overige tumoren. Bij 4 patiënten werd geen maligniteit gevonden.<sup>8</sup>

Geconcludeerd kan worden dat patiënten met alleen anti-Ma2-antistoffen zich voornamelijk presenteren met een limbische, diencefale en/of hersenstamencefalitis. Veelal betreft het jonge mannen met een testiscarcinoom.<sup>9,11</sup> Wanneer bij lichamelijk onderzoek en aanvullende diagnostiek het testiscarcinoom niet kan worden aangetoond, moet desondanks worden overwogen om over te gaan tot orchidectomie om een carcinoma in situ uit te sluiten, met alle gevolgen van dien voor de fertiliteit.<sup>12</sup>

Patiënten met zowel anti-Ma1- als anti-Ma2-antistoffen hebben vaker cerebellaire symptomen. Daarbij is er geen associatie met testiscarcinoom.<sup>2,13</sup>

Over het algemeen hebben PNS ernstige en blijvende neurologische stoornissen tot gevolg met een beperkte mate van zelfstandig functioneren.<sup>5,14</sup> Ondanks de immunologische etiologie van PNS zijn de resul-

## Aanwijzingen voor de praktijk

1. Het anti-Ma2-geassocieerde paraneoplastisch neurologisch syndroom hoort in de differentiële diagnose bij verschijnselen van limbische, diencefale en/of hersenstamencefalitis of cerebellaire degeneratie.
2. Anti-Ma2-antistoffen zijn met name geassocieerd met testis- en longcarcinoom.
3. Screening naar paraneoplastische antistoffen is van belang, omdat bij een positieve bevinding gericht gezocht kan worden naar een primaire tumor.
4. Herhalen van antistofscreening kan zinvol zijn.

taten van immunotherapie teleurstellend. Vooral voor paraneoplastische syndromen waarbij antistoffen een indirecte rol spelen in de pathogenese is er weinig bewijs voor een gunstig effect van immunosuppressieve behandeling. Het beleid dient in eerste instantie gericht te zijn op het opsporen van een onderliggende maligniteit. Gebleken is dat agressieve tumorbehandeling een gunstige invloed kan hebben op het progressieve beloop van een PNS.<sup>6,10</sup> Dit werd met name gezien bij PNS-patiënten met anti-Ma2-antistoffen en een testiscarcinoom.<sup>8,15</sup>

Een PNS met cerebellaire degeneratie en positief voor anti-Ma2-antistoffen zonder aantoonbare anti-Ma1-antistoffen en zonder aantoonbare maligniteit, zoals bij patiënt 1, is relatief zeldzaam. De anti-Ma2-antistoffen werden pas 4 jaar na het ontstaan van de symptomen in het kader van het paraneoplastische syndroom aangetoond, na 2 keer eerder een negatieve paraneoplastische screening. Dit had te maken met het feit dat in Nederland de bepaling van anti-Ma2-antistoffen pas routinematig wordt uitgevoerd sinds 2004 (Erasmus MC, Rotterdam).

Een ander opmerkelijk feit uit de ziektegeschiedenis van patiënt 1 is dat er inmiddels 6,5 jaar na het ziekte-debuut geen primaire tumor aangetoond kon worden. Volgens Graus et al. werd bij 4% van de 55 onderzochte patiënten met anti-Ma2-antistoffen geen maligniteit gevonden. Een mogelijke verklaring is dat de tumor reeds in een vroeg stadium onderdrukt is door de afweerreactie van het immuunsysteem.<sup>1</sup>

De ziektegeschiedenis van patiënt 2 betreft een fataal ziektebeloop bij een paraneoplastische limbische- en hersenstamencefalitis, die pas na overlijden als zodanig werd gediagnosticeerd. Bij obductie werd macroscopisch bij deze patiënt geen testis-

tumor aangetroffen, doch hiermee is een kleine testistumor niet uitgesloten.

## Conclusie

De beschreven casussen illustreren de klinische heterogeniteit en het ernstige ziektebeloop van PNS, aan de hand van 2 patiënten met een positieve bevinding van anti-Ma2-antistoffen in het serum. Anti-Ma2-antistoffen worden aangetroffen bij paraneoplastische limbische, diencefale en hersenstamencefalitis en in enkele gevallen bij cerebellaire degeneratie. Het is belangrijk om bij een klinische verdenking op een PNS screening naar paraneoplastische antistoffen in te zetten, omdat een positieve bevinding de diagnose ondersteunt en gericht gezocht kan worden naar een primaire tumor.

Indien antistofscreening negatief is, kan het zinvol zijn deze screening na enige tijd te herhalen, aangezien steeds nieuwe paraneoplastische antistoffen geïdentificeerd worden. Een PNS kan aanvankelijk moeilijk herkenbaar zijn en moet ook worden overwogen bij jonge mannen in het kader van een testiscarcinoom.

## Dankwoord

Dhr. dr. P. Wesseling, patholoog Universitair Medisch Centrum St Radboud, Nijmegen, heeft mede de illustratie geleverd en deze bijdrage van commentaar voorzien.

## Referenties

1. Graus F, Delattre JY, Antoine JC, Dalmau J, Giometto B, Grisold W, et al. Recommended diagnostic criteria for paraneoplastic neurological syndromes. *J Neurol Neurosurg*

- Psychiatry 2004;75:1135-40.
2. Sillevs Smitt PA, Polman SK, De Beukelaar JW, Enting RH, Van den Bent MJ, Bromberg JE, et al. Drie patiënten met een paraneoplastisch neurologisch syndroom; de betekenis van paraneoplastische antistoffen. *Ned Tijdschr Geneeskd* 2007;151:1874-80.
  3. Dalmau J, Gonzalez RG, Lerwill MF. Case 4-2007: A 56-year old woman with rapidly progressive vertigo and ataxia. *N Engl J Med* 2007;356:612-20.
  4. Sillevs Smitt PA, De Leeuw B, Vecht CH. Immunologie in de medische praktijk. XVI. Paraneoplastische syndromen van het zenuwstelsel: pathogenese en diagnostiek. *Ned Tijdschr Geneeskd* 1998;142:1652-7.
  5. Dropcho EJ. Update on paraneoplastic syndromes. *Curr Opin Neurol* 2005;18:331-6.
  6. Darnell RB, Posner JB. Paraneoplastic syndromes involving the nervous system. *N Engl J Med* 2003;349:1543-54.
  7. Dalmau J, Gultekin SH, Voltz R, Hoard R, DesChamps T, Balmaceda C, et al. Ma1, a novel neuron- and testis-specific protein, is recognized by the serum of patients with paraneoplastic neurological disorders. *Brain* 1999;122:27-39.
  8. Dalmau J, Graus F, Villarejo A, Posner JB, Blumenthal D, Thiessen B, et al. Clinical analysis of anti-Ma2-associated encephalitis. *Brain* 2004;127:1831-44.
  9. Graus F, Dalmau J. Paraneoplastic neurological syndromes: diagnosis and treatment. *Curr Opin Neurol* 2007;20:732-7.
  10. De Beukelaar JW, Sillevs Smitt PA. Managing paraneoplastic neurological disorders. *Oncologist* 2006;11:292-305.
  11. Voltz R, Gultekin SH, Rosenfeld MR, Gerstner E, Eichen J, Posner JB, et al. A serologic marker of paraneoplastic limbic and brainstem encephalitis in patients with testicular cancer. *N Engl J Med* 1999;340:1788-95.
  12. Mathew RM, Vandenbergh R, Garcia-Merino A, Yamamoto T, Landolfi JC, Rosenfeld MR, et al. Orchiectomy for suspected microscopic tumor in patients with anti-Ma2-associated encephalitis. *Neurology* 2007;68:900-5.
  13. Rosenfeld MR, Eichen JG, Wade DF, Posner JB, Dalmau J. Molecular and clinical diversity in paraneoplastic immunity to Ma proteins. *Ann Neurol* 2001;50:339-48.
  14. Shams'ili S, Grefkens J, De Leeuw B, Van den Bent M, Hooijkaas H, Van der Holt B, et al. Paraneoplastic cerebellar degeneration associated with antineuronal antibodies: analysis of 50 patients. *Brain* 2003;126:1409-18.
  15. Blumenthal DT, Salzman KL, Digre KB, Jensen RL, Dunson WA, Dalmau J. Early pathologic findings and long-term improvement in anti-Ma2-associated encephalitis. *Neurology* 2006;67:146-9.